

---

# CAMBIOS EN LOS TEJIDOS BLANDOS RELACIONADOS CON EL MOVIMIENTO DE LAS ESTRUCTURAS DURAS EN CIRUGÍA BIMAXILAR, A LOS DIECIOCHO MESES<sup>1</sup>

## SOFT TISSUE CHANGES IN RELATIONSHIP TO MOVEMENT OF HARD STRUCTURES IN BIMAXILLARY SURGERY, EIGHTEEN MONTHS FOLLOW UP<sup>1</sup>

FRANCISCO L. DUQUE SERNA,<sup>2</sup> PEDRO M. JARAMILLO VALLEJO,<sup>3</sup> MARÍA ISABEL CALDERÓN TANGARIFE<sup>4</sup>

**RESUMEN. Introducción:** el propósito de este estudio fue evaluar el acompañamiento de los tejidos blandos a los duros luego de cirugía ortognática bimaxilar con mentoplastia o sin ella. **Métodos:** en veintidós pacientes que asistieron durante los años 2004 a 2006 al Hospital Universitario San Vicente de Paul (HUSVP). Se tomaron dos radiografías: prequirúrgica (T1) un mes antes de la cirugía y posquirúrgica (T2) dieciocho meses después. **Resultados:** en este estudio se encontró que en el maxilar en el plano horizontal, el mayor acompañamiento lo presentó labralis superior con 95%, seguido de subnasal y punta nasal con 67 y 60% respectivamente. En la mandíbula fue del 111, 81,9, 69, 68 y 30% para el labralis inferior, punto B, mentón, pogonion y gnation respectivamente; en tanto en sentido vertical el seguimiento fue de 112, 100 y 55%, para labralis superior, la punta nasal y subnasal respectivamente. La mandíbula mostró seguimiento de 92% para mentón, 72 para gnation, 54 para pogonion y 32 para punto B con relación a sus correspondientes puntos de tejidos duros. Al comparar las diferencias de acompañamiento de los tejidos blandos a los tejidos duros en el plano horizontal, en los pacientes con mentoplastia y sin ella; se encontró diferencia significativa en el punto B y pogonion, a su vez en el plano vertical en gnation, punto B y pogonion. **Conclusión:** se concluye que el acompañamiento de los tejidos blandos a los tejidos duros después de cirugía ortognática bimaxilar a los dieciocho meses de la cirugía es diferente a las cirugías unimaxilares y se deben establecer parámetros para nuestra población latinoamericana.

**Palabras clave:** cirugía ortognática, tejidos óseos, tejidos blandos, cefalometria, mentoplastia.

Duque FL, Jaramillo PM, Calderón MI. Cambios en los tejidos blandos relacionados con el movimiento de las estructuras duras en cirugía bimaxilar, a los dieciocho meses. Rev Fac Odontol Univ Antioq 2007; 19 (1); 113-127.

**ABSTRACT. Introduction:** the purpose of this study was to evaluate the long term follow up of soft tissues to hard tissues after bimaxillary orthognathic surgery with or without mentoplasty **Methods:** twenty two patients treated at the Hospital Universitario San Vicente de Paul (HUSVP) during years 2004 to 2006. Two radiographs were taken: pre-surgery (T1) one month before surgery and post-surgery (T2) eighteen months after the procedure. **Results:** it was found in this study that in the horizontal maxillary plane, upper labralis had the highest follow up with 95 %, followed by subnasal and nasal tip with 67 and 60% respectively. In the mandible the results were 111%, 81.9, 69, 68 and 30% for inferior labralis, Point B, menton, pogonion and gnation respectively; In the vertical plane the follow up was 112, 100 and 55% for upper labralis, nasal tip and subnasal respectively. The mandible showed a follow up of 92% for menton, 72 for gnation, 54 for pogonion and 32 for Point B in relationship with their corresponding hard tissue points. When we compared the differences of follow up of soft tissues in relation with the hard tissues in the horizontal plane in patients with and without mentoplasty, a statistically significant difference was found for point B and Pogonion: in the vertical plane the difference was significant for Gnation, Point B and pogonion. **Conclusions:** it is concluded that the follow up of soft tissues to hard tissues after orthognathic bimaxillary surgery eighteen months later is different to uni-maxillary surgery and new parameters must be established for the Latin American population.

**Key words:** orthognathic surgery, hart tissues, soft tissues, cephalometrics, mentoplasty.

Duque FL, Jaramillo PM, Calderón MI. Soft tissue changes in relationship to movent of hard structures in bimaxillary surgery, eighteen months follow up. Rev Fac odontol Univ Antioq 2007; 19 (1); 113-127.

- 
- 1 Artículo derivado de la investigación financiada por el CODI. Hace parte del grupo POPCAD, requisito parcial para obtener el título de especialista en Cirugía Oral y Maxilofacial de la coautora.
  - 2 Odontólogo, Especialista en Estomatología, Cirugía Oral y Maxilofacial, Alta Gerencia. Profesor titular Facultad de Odontología, Universidad de Antioquia. Medellín, Colombia. Dirección electrónica: fids@une.net.co.
  - 3 Odontólogo, Especialista en Odontología Integral del Adolescente y Ortodoncia. Profesor asociado Facultad de Odontología, Universidad de Antioquia. Medellín, Colombia. Dirección electrónica: pmjv@une.net.co.
  - 4 Odontóloga. Estudiante de posgrado de Cirugía Oral y Maxilofacial. Facultad de Odontología, Universidad de Antioquia. Medellín, Colombia. Dirección electrónica: isacal0199@yahoo.com.

RECIBIDO: JULIO 17/2007 - ACEPTADO: SEPTIEMBRE 25/2007

## INTRODUCCIÓN

Las deformidades dentofaciales están asociadas con alteraciones dentales y óseas que tienen impacto en hábitos masticatorios, en la digestión y salud general del paciente; incluso, pueden dificultar la higiene oral, aumentando la posibilidad de caries y enfermedad periodontal.<sup>1</sup> Velásquez y colaboradores<sup>2</sup> sugieren una correlación entre la presencia de deformidades dentofaciales y alteraciones en la articulación de la palabra.

Además de los problemas funcionales asociados a las alteraciones dentofaciales, son también importantes los que acarrearán la apariencia física y dental de quien posee esta desarmonía, influyendo de manera directa sobre su autoimagen y generando dificultades en el orden social.<sup>3</sup>

En aras de corregir las desarmonías que afectan el aspecto funcional y estético del paciente, cirujanos maxilofaciales y ortodoncistas seleccionan los procedimientos quirúrgicos-ortodóncicos que proporcionaran al paciente óptima relación funcional de los maxilares, así como un resultado estético y armónico con las características individuales de cada paciente.<sup>4,5</sup> Esta evaluación se lleva a cabo mediante la predeterminación quirúrgica, utilizando la radiografía cefálica lateral con trazos de líneas, ángulos y puntos de referencia, consiguiendo evaluar la disposición dental, ósea y de los tejidos blandos antes y después de la cirugía ortognática.<sup>6,7</sup>

Los tejidos blandos del esqueleto facial están fuertemente relacionados con las bases óseas subyacentes,<sup>8</sup> por tanto, la cirugía ortognática además de corregir las alteraciones óseas máxilo-mandibulares, también modifica la posición de estos, por tal motivo, es de interés tanto para el grupo quirúrgico-ortodóncico como para el paciente, predecir los resultados que se obtendrán con la cirugía. Algunos estudios sugieren que la adaptación y el acompañamiento de los tejidos blandos a los cambios que ocurren en los tejidos duros con la cirugía ortognática, pueden tardar varios años para completarse.<sup>9,10</sup> Esto debido a factores como la presencia de edema posoperatorio luego de períodos largos de realizada la intervención<sup>9</sup> o a los cambios debido a la remodelación funcional de los tejidos blandos.<sup>11</sup>

Actualmente, en nuestro medio latinoamericano, la predicción de los cambios de los tejidos blandos antes de la cirugía ortognática bimaxilar se basa en parámetros de estudios extranjeros,<sup>12,13,14</sup> ya que son poco conocidos los estudios locales que permitan pre-determinar en forma precisa los cambios de los tejidos blandos antes de una cirugía ortognática bimaxilar, esto genera un margen de error en la predicción, los estudios muestran el carácter étnico<sup>15,16</sup> como un factor regulador de la variedad de los perfiles. Más inexactitud puede generar que las predicciones sean realizadas por medios computarizados.<sup>17</sup>

En el pasado, los investigadores se interesaron solo en los cambios de los tejidos blandos que ocurrían después de los procedimientos mandibulares.<sup>18</sup> Posteriormente con el desarrollo de la cirugía del maxilar superior, vino una serie de investigaciones sobre los cambios posquirúrgicos que se presentan en los tejidos blandos en el maxilar superior.

Al revisar la literatura se encuentran estudios referentes al seguimiento de los tejidos blandos a los tejidos duros en cirugía ortognática, en los cuales se han establecido correlaciones y porcentajes de acompañamiento en la mayoría de los procedimientos quirúrgicos;<sup>19-28</sup> en ellos se pueden apreciar la variabilidad de los valores dados entre los autores, además de las diferencias en el tipo de cirugía y el tiempo de seguimiento (véase tabla 1). No sabemos con certeza si dichos porcentajes de seguimiento de tejidos blandos a tejidos duros dados en la literatura, concuerdan con el comportamiento de los tejidos blandos de los pacientes en nuestro medio latinoamericano. El objetivo de esta investigación es determinar el acompañamiento de los tejidos blandos a los tejidos duros a los dieciocho meses, luego de cirugía ortognática bimaxilar con mentoplastia o sin ella, en los pacientes del Hospital San Vicente de Paúl.

## MATERIALES Y MÉTODOS

Se realizó un estudio descriptivo longitudinal en veintidós sujetos tratados con cirugía ortognática bimaxilar. La recolección de la muestra fue realizada

por conveniencia, entre los años 2004 y 2006 en la unidad de cirugía oral y maxilofacial del HUSVP y la Facultad de Odontología de la Universidad de Antioquia. El procedimiento quirúrgico fue cirugía LeFort I de impactación y avance, donde se utilizó fijación semirrígida consistente en dos placas an-

teriores y osteosíntesis con alambre en la zona del pilar cigomático maxilar. En el cierre de los tejidos, se realizó cincha nasal y sutura con técnica VY para el labio superior. En la mandíbula se empleó osteotomía sagital de retroceso con fijación rígida y mentoplastia en ocho pacientes.

**Tabla 1**  
**Estudios del seguimiento de tejidos blandos a tejidos duros en cirugía ortognática**

Año, autor, país muestra	Deguimiento tipo de cirugía	Conclusión
1977,McDonnell y col., <sup>18</sup> EE. UU. 15 pacientes,	1 año Avance mandibular o genioplastia	Relación de 3:4 de seguimiento de tejidos duros a los blandos en la zona del mentón
1974, Lines y Stheinhauser, <sup>19</sup> Suiza 35 pacientes.	3 meses Retroceso mandibular Avance maxilar	Me-Mé: 100. Lis-Bii: 75% Relación 2:3. Pacientes labio-paladar fisurado Reducción altura antero inferior: seguimiento 74% tejido blando
1976, Dann y col., <sup>20</sup> EE. UU. 8 pacientes	12 meses Avance maxilar:	Alto seguimiento en cambios horizontales Ls-Bis: 95%. Bajo seguimiento en cambios verticales Ls-Bis: 30%. El dorso nasal no se afecta por el avance maxilar.
1976, Schendel y col. <sup>21</sup> EE. UU. 30 pacientes	14 meses impactación maxilar (11 pac.) Imp. max. + ost. maxilar anterior (19 pac.)	Ls-Bis: 38% (11 pac) Ls-Bis: 76% (19 pac) Autorrotación: Pog-Pog': 100%
1973, Bell y col., <sup>22</sup> EE. UU. 25 pacientes	2 años Osteotomía maxilar anterior Mentoplastia de avance	Ls- Bis: 66% Pog- Pog': 58%
1981, Radney y Jacobson. <sup>23</sup> EE. UU. 10 pacientes	6 meses Osteotomías Lefort I de impactación y retroceso Osteotomías Lefort I de impactación	Ls-Bis: 67%. (Lefort I imp.+ retroceso) St, Ls, Sn, Tip nasal-Is: 40, 30%, 25 y 20% (Lefort I impactac) respectivamente
1983, Quast y col., <sup>11</sup> EE. UU. 18 pacientes	> 1 años Avance mandibular	Li- Bli: 38%, Pog-Pog': 97%. Gn-Gn': 97%, Me- Me': 87%.
1993, Hack y col., <sup>9</sup> Holanda, 25 pacientes	5 años Lefort I Avance Mandibular	Plano horizontal: ENA-Ls: 60%, A-Ls: 52%, Bis-Ls: 50%. Pog-Pog': 70% al año de la Cx Plano vertical: ENA-Sn: 30%
1992, Jensen y col., <sup>24</sup> EE. UU. 17 pacientes.	9 meses Impactación maxilar	Plano horizontal: ls-Ls: 80% ls-St: 90% Plano vertical: A-Tip: 21%, A-Sn: 18% Autorrotación: 100%
2000, Panichella y col., <sup>16</sup> EE. UU. 64 pacientes.	6 meses Cirugía maxilar Cirugía mandibular	Plano horizontal: Sn-Ls: 100%, A-Ls: 63%, Bis-St: 67%. Pl. vertical: Sn-Is: 58% A-Is:113%, Bis-St: 69% Pl. horizontal Bli-Sn:95%, Bli-Li:43%, B-B':101% Pog'-Pog: 70% Pl. vertical: Bli-Li: 117%, B-B': 96%, Pog'-Pog: 88%.
2003, Dolce y col., <sup>25</sup> EE. UU. 29 pacientes	2 años Avance mandibular con genioplastia	Li:Li': 36%, B-B': 114%, Pog-Pog': 81%
2006, Shaughnessy y col., <sup>26</sup> EE. UU. 21 pacientes	3 años Mentoplastia de avance	Pog-Pog': 86%

Li: Labralis inferior. Pog': Pog de tejidos blandos  
St: Estomion. Bii: Borde del incisivo inferior  
Sn: Subnasal. Ls: Labralis superior  
A: Punto A. Bis: Borde incisivo superio  
Tip: Punta nasal. Pog: Pogonion de tejidos duros  
Is: Incisivo superior

## Criterios de inclusión

Ser hijos de padres y abuelos colombianos.

No estar en crecimiento activo durante o posterior a la cirugía.

Requerir tratamiento de cirugía LeFort I de avance maxilar y retroceso mandibular.

Soporte labial proporcionado por dientes naturales.

No requerir movimientos transversales del maxilar.

## Criterios de exclusión

Sin ortodoncia prequirúrgica.

Pacientes edéntulos.

Pacientes con síndromes craneofaciales o con secuelas de labio y paladar hendido.

Pacientes con cirugía estética facial o que hubiesen sufrido trauma craneofacial.

## Criterios cefalométricos

El estudio se realizó utilizando radiografías cefálicas laterales, mediante una técnica estandarizada, utilizando el mismo equipo radiográfico y por el mismo técnico. Para evitar las variaciones en las radiografías, fueron tomadas en la Facultad de Odontología de la Universidad de Antioquia, en un equipo radiográfico Orthopantomograph® OP 100 (Instrumentarium Imaging, São Pablo, Brasil). Se verificó el paralelismo entre el plano de Frankfort y el piso, al momento de la toma radiográfica. La posición bucal fue de máxima intercuspidadación y los labios en reposo.

Los intervalos para la toma de las radiografías fueron:

- T1: radiografía prequirúrgica tomada un mes previo al procedimiento quirúrgico.
- T2: radiografía posquirúrgica tomadas dieciocho meses posterior al procedimiento.

La construcción de los planos de referencia, se hicieron localizando el plano (S-N) o base de cráneo anterior. Se construyó una línea horizontal

verdadera (eje X) a 7° del plano SN, para evaluar los movimientos en sentido vertical y una línea vertical a 90° de la horizontal verdadera que pasó por el punto silla, se usó como eje de referencia para los movimientos en el plano horizontal<sup>22, 29</sup> (eje Y). Ambos planos de referencia se trazaron tanto en la radiografía pre como postquirúrgica; similar a la reportada por otros estudios.<sup>27, 28</sup> Al mismo tiempo en cada radiografía fueron situados veinte puntos: once de tejidos duros y nueve para tejidos blandos. Los puntos de referencia de tejidos duros fueron: 1. Espina nasal posterior (ENP). 2. Espina nasal anterior (ENA). 3. Punto A (A). 4. Cara vestibular incisivo superior (Is). 5. Borde del incisivo superior (Bis). 6. Cara vestibular del incisivo inferior (Ii). 7. Borde del incisivo inferior (BIi). 8. Punto B (B). 9. Pogonion (Pog). 10. Gnation (Gn). 11. Mentón (Mn). Los puntos de referencia de tejidos blandos fueron: 12. Punta de nariz (Tip nasal). 13. Subnasal (Sn), 14. Labralis superior (Ls), 15. Estomion (St). 16. Labralis inferior (Li). 17. Punto B (B'), 18. Pogonion tejidos blandos (Pog'). 19. Gnation de tejidos blandos (Gn'). 20. Mentón de tejidos blandos (Mn') (véase figura 1).

El acompañamiento de los tejidos blandos a los tejidos duros se realizó teniendo en cuenta que para cada punto de los tejidos duros se corresponde un punto de tejidos blandos, de la siguiente manera: (ENA-Tip nasal), (A-Sn), (Is-Ls), (Bis-St), li-Li, B-B', Pog-Pog', Gn-Gn', Mn-Mn'.

Se tomó la diferencia de valores entre los trazados cefalométricos de T1 y T2 teniendo como base el eje X y el eje Y para cada uno de los pacientes de la muestra. Un valor positivo fue asignado para los cambios que ocurrieron en dirección anterior e inferior, por el contrario un valor negativo fue asignado para los cambios que ocurrieron en dirección posterior o superior.

Para obtener mayor exactitud en las mediciones, las radiografías fueron trazadas y medidas por el mismo examinador. Además, se realizó una prueba de error,<sup>30</sup> que arrojó los siguientes resultados: un error de medición de 0,42 mm en el eje Y para el maxilar de tejidos duros y para los tejidos blandos

fue de 0,27 mm. Para la mandíbula en los tejidos duros de 0,45 mm y en los blandos de 0,50 mm.

En el eje X, para el maxilar de tejidos duros, el error fue de 0,67mm y para los tejidos blandos 0,22 mm. En la mandíbula fue de 0,42 y 0,57 mm respectivamente.

### Análisis estadístico

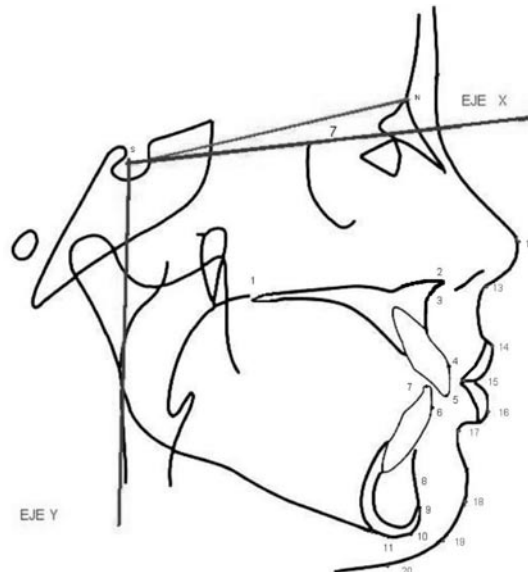
Para el análisis univariado fueron calculadas diferentes medidas descriptivas como el promedio y la desviación estándar y para el análisis bivariado se estimaron coeficientes de correlación entre variables cuantitativas, para lo cual fueron desarrolladas previamente pruebas de normalidad. Se definió utilizar el coeficiente de correlación de Spearman. Además

se utilizó un nivel de significación estadística del 5%. Se determinó como alta correlación cuando los parámetros fueron  $\geq 0,7$ , y como baja correlación cuando eran inferiores a este valor. Las medidas fueron consignadas en las tablas de recolección de datos y la información fue procesada mediante la hoja de cálculo de Microsoft Excel. Se realizó análisis estadístico de la información recolectada mediante el programa SPSS versión 14.0.

Con el fin de determinar diferencias entre los porcentajes de correlación y de acompañamiento de las medidas halladas entre los grupos con mentoplastia y sin ella, se utilizó la prueba Chi-cuadrado ( $X^2$ ). Se manejó un nivel de significación estadística del 5%.

**Figura 1**

*Planos de referencia del eje X y el eje Y con respecto al plano SN, puntos de referencia de tejidos duros maxilares y mandibulares (1-11) y de tejidos blandos maxilares y mandibulares (12-20)*



Eje X: horizontal verdadera a 7 de SN.

Eje Y: perpendicular 90 al eje X.

- |     |  |     |                                |
|-----|--|-----|--------------------------------|
| 1.  | ENP: Espina nasal posterior.               | 12. | Tip nasal: punta de nariz.     |
| 2.  | ENA: Espina nasal anterior.                | 13. | Sn: Subnasal.                  |
| 3.  | A: Punto A.                                | 14. | Ls: Labralis superior.         |
| 4.  | Is: Cara vestibular Incisivo superior.     | 15. | St: Estomion.                  |
| 5.  | Bis: Borde del incisivo superior.          | 16. | Li: Labralis inferior.         |
| 6.  | Ii: Cara vestibular del incisivo inferior. | 17. | B: Punto B tejidos blandos.    |
| 7.  | Bli: Borde del incisivo inferior.          | 18. | Pog: Pogonion tejidos Blandos. |
| 8.  | B: Punto B.                                | 19. | Gn: Gnation tejidos blandos.   |
| 9.  | Pog: Pogonion.                             | 20. | Mn: Mentón tejidos blando.     |
| 10. | Gn: Gnation                                |     |                                |
| 11. | Mn: Mentón.                                |     |                                |

## RESULTADOS

De los veintidós pacientes trece fueron mujeres y nueve hombres, con edad promedio de veintidós años con cinco meses y rango entre dieciséis a treinta y cuatro años. A ocho pacientes se les realizó mentoplastia de avance, dos de ellos requirieron además mentoplastia de reducción vertical. Las radiografías T1 fueron tomadas en promedio veintiséis días antes del procedimiento quirúrgico, en un rango comprendido entre 5 y 30 días y las radiografías T2 en promedio a los dieciocho meses y veinte días en un rango entre 17–24 meses.

El maxilar superior presentó un movimiento de avance horizontal promedio de 4,75 mm (DS 2,76 mm) y un movimiento de impactación de 0,56 mm (SD 2,13 mm), tomando como referencia el punto A. En sentido horizontal el movimiento promedio de la mandíbula fue retroceso de 1,84 mm (SD 3,65 mm) y en sentido vertical se presentó un desplazamiento en sentido inverso a las manecillas del reloj de 3,15 mm (SD 3,89 mm) tomando como referencia el punto B.

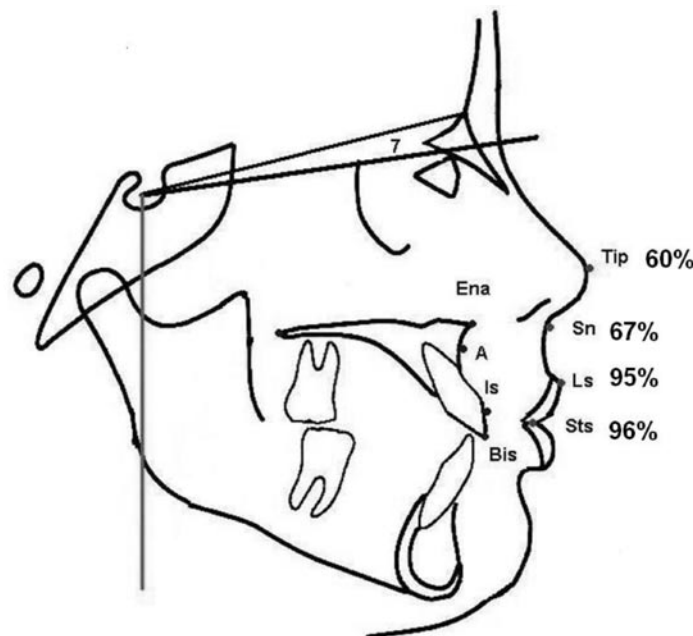
## Acompañamiento de los tejidos blandos a los tejidos duros en el maxilar

### *En sentido horizontal*

Las medidas horizontales de los tejidos blandos presentaron el siguiente comportamiento: La punta nasal presentó un movimiento de 2,3 mm (DS 1,5 mm); subnasal en promedio 2,9 mm (DS 1,9 mm); labral superior de 4,0 mm (DS 2,8 mm). Se encontró baja correlación entre el punto de tejidos duros cara vestibular del incisivo superior con labral superior.  $r = 0,63$ . Similar comportamiento presentó el borde incisivo superior y su correspondiente punto de tejido blando stomion  $r = 0,60$ . Subnasal a punto A fue de  $r = 0,48$  y la punta nasal con respecto a la espina nasal anterior de  $r = 0,30$  (véase tabla 2).

El porcentaje de acompañamiento encontrado del tejido blando al respectivo punto del tejido duro fue: estomion al borde del incisivo superior 96,6%; labral superior a la cara vestibular del incisivo superior de 95,3%; sub nasal al punto A del 67,8% y punta nasal a ENA de 60,1% (véase figura 2).

**Figura 2**  
*Porcentaje de acompañamiento de los tejidos blandos a los tejidos duros del maxilar, en sentido horizontal con respecto al eje Y*



**Tabla 2**  
*Correlación (r), significancia (P) y porcentaje de acompañamiento (d:b) entre el tejido duro (d) y sus correspondientes puntos de tejido blando (b) en el plano horizontal*

Variables de tejidos duros (d)	Variables de tejidos blandos (b)	r	P	d:b (%)
ENA	Tip	0,309	0,161	60,12
A	Sn	0,488	0,020*	67,80
Is	Ls	0,632	0,002*	95,33
Bis	St	0,609	0,003*	96,67
li	Li	0,824	0,000*	111,62
B	B	0,783	0,000*	81,94
Pog	Pog	0,625	0,002*	68,29
Gn	Gn	0,691	0,000*	30,81
Mn	Mn	0,480	0,024*	69,87

\* p < 0,05.

### En sentido vertical

El comportamiento vertical de los tejidos blandos fue el siguiente: la punta nasal presentó un movimiento promedio de -0,81 mm (SD 1,96); subnasal -0,13 mm (SD 1,97 mm); labral superior 1,68 mm (SD 2,4 mm) y estomion 1,63 mm (SD 3,5 mm). Se encontró alta correlación entre el punto borde del incisivo superior con el estomion  $r = 0,80$ . En tanto se presentó baja correlación entre el punto cara vestibular del incisivo superior al labral superior  $r = 0,61$ . El punto A con subnasal de  $r = 0,53$  y espina nasal anterior con su correspondiente punto de tejido blando Tip nasal  $r = 0,24$  (véase tabla 3).

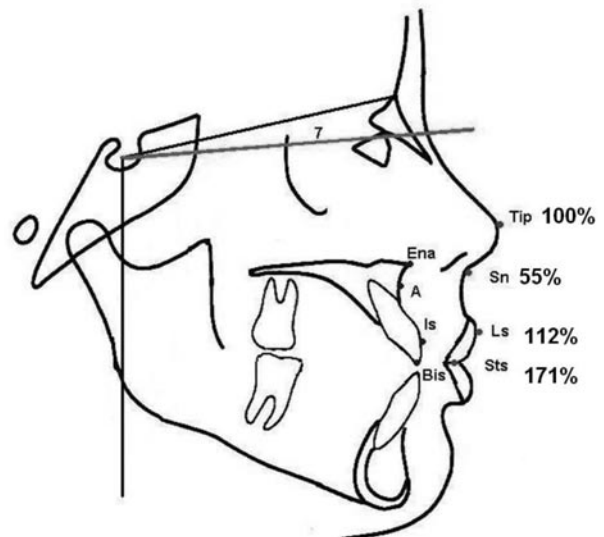
**Tabla 3**  
*Correlación (r), significancia (P) y porcentaje de acompañamiento (d:b) entre el tejido duro(d) y sus correspondientes puntos de tejido blando (b) en el plano vertical*

Variables de tejidos duros (d)	Variables de tejidos blandos (b)	r	P	d:b (%)
ENA	Tip	0,240	0,264	100,00
A	Sn	0,533	0,011*	55,96
Is	Ls	0,617	0,002*	112,91
Bis	St	0,802	0,000*	171,18
li	Li	0,595	0,003*	-10,39
B	B	0,617	0,002*	32,34
Pog	Pog	0,635	0,001*	54,46
Gn	Gn	0,774	0,000*	72,75
Mn	Mn	0,851	0,000*	92,03

\* p < 0,05.

El porcentaje de acompañamiento del tejido blando con el correspondiente de tejido duro fue: punta nasal a ENA 100%; subnasal a punto A 55,9%, estomion a borde del incisivo superior 171%; labral superior a cara vestibular del incisivo superior 112% (véase figura 3).

**Figura 3**  
*Porcentaje de acompañamiento de los tejidos blandos a los tejidos duros para el maxilar, en sentido vertical con respecto al eje X*



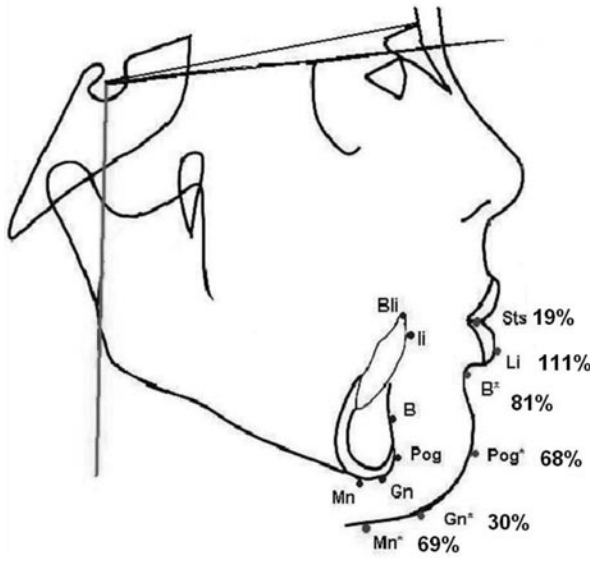
### Acompañamiento de los tejidos blandos a los tejidos duros en la mandíbula

#### En sentido horizontal

Los puntos correspondientes de los tejidos blandos presentaron el siguiente comportamiento: labral inferior retrocedió horizontalmente en promedio 1,52 mm (SD 3,48 mm); el punto B retrocedió en promedio 2,06 mm (SD 3,5 mm); pognion se movió hacia atrás en promedio 0,36 mm (SD 3,46 mm); el mentón se movió hacia atrás en promedio 2,0 mm (SD 4,84 mm). Los puntos que presentaron alta correlación fueron: La cara vestibular del incisivo inferior con labral inferior  $r = 0,82$  y punto B con su correspondiente punto B de tejido blando  $r = 0,78$ . El gnation y el pognion de tejidos duros

tuvieron baja correlación de  $r = 0,69$  y  $r = 0,62$  respectivamente. Mentón presentó correlación de  $0,48$  (véase tabla 4).

**Figura 4**  
*Porcentaje de acompañamiento de los tejidos blandos a los tejidos duros de la mandíbula, en sentido horizontal con respecto al Eje Y*



El porcentaje de acompañamiento para el tejido blando mandibular en sentido horizontal fue: labralis inferior con respecto a la cara vestibular del incisivo inferior 111%; el punto B al punto B tejidos duros 81,9%; pogonion de tejidos blandos a pogonion de tejidos duros 68%; gnation de tejidos blandos a gnation de tejidos duros 30%; mentón de tejidos blandos a mentón de tejidos duros 69,8% (véase figura 4).

#### *En sentido vertical*

Los tejidos blandos mostraron los siguientes resultados: el labralis inferior se movió en promedio  $1,36$  mm (SD  $5,3$  mm); el pogonion  $-0,02$  mm (SD  $3,57$ ); gnation  $-1,27$  mm (SD  $5,07$  mm); mentón  $-1,84$  mm (SD  $4,62$ ). Se encontró alta correlación en los puntos gnation y mentón con sus correspondientes de tejidos blandos  $r = 0,77$ ,  $r = 0,85$  respectivamente. El punto B, pogonión y la cara vestibular del incisivo inferior, tuvieron baja correlación  $r = 0,61$ ,  $r = 0,63$  y  $r = 0,59$  respectivamente (véase tabla 5).

Los porcentajes de acompañamiento en el tejido blando mandibular en sentido vertical, con los correspondientes de tejidos duros fueron los si-

**Tabla 4**  
*Diferencias ( $p'$ ) entre la correlación ( $r$ ) con y sin mentoplastia. Diferencia entre los porcentajes de acompañamiento (%) con y sin mentoplastia en el plano horizontal y el plano vertical*

Plano horizontal		Con	Sin				Con	Sin	
Tej. blandos (b)	Tej. duros (d)	r	r	$p'$	Tej. blandos (b)	Tej. duros (d)	%	%	p
Li	li	0,48	0,94	0,0752	Li	li	72,0	134	0,0687
B	B	0,51	0,87	0,1895	B	B	14,8	112	0,0001*
Pog	Pog	0,15	0,88	0,0036 *	Pog	Pog	100,7	50,8	0,0501*
Gn	Gn	0,48	0,76	0,3637	Gn	Gn	42,6	23,5	0,3637
Mn	Mn	0,8	0,24	0,0447*	Mn	Mn	78,4	64,9	0,9655

\* Significativa

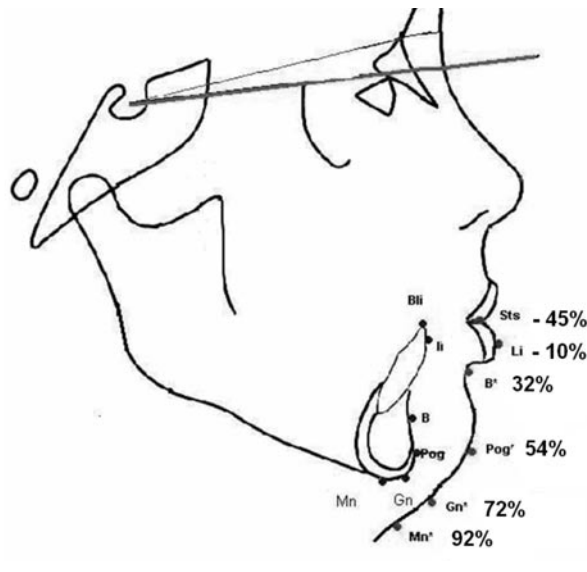
Plano vertical		Con	Sin				Con	Sin	
Tej. blandos (b)	Tej. duros (d)	r	r	$p'$	Tej. blandos (b)	Tej. duros (d)	%	%	p
Li	li	0,49	0,66	0,8376	Li	li	48,8	-42	0,9033
B	B	0,96	0,46	0,0264*	B	B	66,4	9,6	0,0210*
Pog	Pog	0,69	0,46	0,3117	Pog	Pog	22,3	75,8	0,0446*
Gn	Gn	0,87	0,56	0,3198	Gn	Gn	-24,4	131	0,0009*
Mn	Mn	0,93	0,68	0,7364	Mn	Mn	128,1	69,8	0,2726

\* Significativa



guientes: mentón 92%; gnation 72%; pogonion 54%; punto B 32%, labralis inferior con respecto a la cara vestibular del incisivo inferior fue de -10% y estomion al borde del incisivo inferior -45% (véase figura 5).

**Figura 5**  
*Porcentaje de acompañamiento de los tejidos blandos a los tejidos duros para la mandíbula, en sentido vertical con respecto al eje X*



### **Correlación de los tejidos blandos a los tejidos duros en la mandíbula con mentoplastia y sin ella**

Al comparar las correlaciones de los puntos evaluados en sentido horizontal se encontró diferencia significativa en los grupos con mentoplastia y sin ella (ocho y catorce pacientes respectivamente) en el punto Pog. ( $p = 0,0036$ ) y en el punto mentón ( $p = 0,0447$ ). Por el contrario no se vio diferencia en los puntos labralis ( $p = 0,0752$ ), Punto B ( $p = 0,1895$ ) y Gn ( $p = 0,3637$ ).

En sentido vertical se observó que el punto B fue significativo ( $p = 0,0264$ ). Los puntos donde no se apreció diferencia fueron: labralis ( $p = 0,8376$ ), Pog ( $p = 0,3117$ ), Gn ( $p = 0,3198$ ) y Mn ( $p = 0,7364$ ) (véase tabla 4).

### **Acompañamiento de los tejidos blandos a los tejidos duros en la mandíbula con mentoplastia y sin ella**

Al comparar los porcentajes de acompañamiento en sentido horizontal se encontró diferencia significativa en los grupos con mentoplastia y sin ella en los puntos: Pog ( $p = 0,0501$ ) y Punto B ( $p = 0,0001$ ). No se observó diferencia en los puntos labralis inferior ( $p = 0,0687$ ), Gn ( $p = 0,3637$ ) y Mn ( $p = 0,9655$ )

En sentido vertical se vio diferencia en los puntos: Pog ( $p = 0,0446$ ), Punto B ( $p = 0,0210$ ) y Gn ( $p = 0,0009$ ). No se encontró diferencia en los puntos labralis inferior y mentón  $p = 0,9033$  y  $p = 0,2726$  respectivamente (véase tabla 4).

## **DISCUSIÓN**

### **Acompañamiento de los tejidos blandos a los tejidos duros en el maxilar en sentido horizontal**

En el movimiento horizontal del maxilar se encontró similitud con el estudio de Hack y colaboradores<sup>9</sup> respecto a que el punto subnasal, está influenciado en el acompañamiento por el punto ENA. Sin embargo, en nuestra investigación, el punto subnasal es afectado más fuertemente por el punto A y menos por el punto ENA, dicho autor en su investigación, reportó poco acompañamiento de subnasal a punto A; describió que la relación horizontal del movimiento del punto A con labralis superior es de 52%, y la relación de labralis superior con la cara vestibular del incisivo es de 100%. Nosotros encontramos un seguimiento de los puntos de tejidos blandos de subnasal y labralis superior a sus correspondientes de tejidos duros; punto A y cara vestibular del incisivo superior del 67 y 95% respectivamente. Tales discrepancias porcentuales pueden explicarse por el tiempo de seguimiento de la muestra, ya que en el estudio mencionado hicieron un seguimiento de 60 meses y en nuestra investigación de 18 meses.

Schendel y colaboradores.<sup>21</sup> en su estudio de impactación maxilar, en un período de 14 meses, que evaluó 30 pacientes, a los cuales se les realizó

osteotomía Lefort I u osteotomía maxilar anterior y posterior simultánea; encontraron que los porcentajes de seguimiento horizontal del labio superior al borde del incisivo superior están en una relación del 76% este porcentaje, si se compara con esta investigación en la cual se encontró acompañamiento del labralis superior al borde del incisivo superior de 96%, infiere que en las cirugías de impactación y avance maxilar hay diferente acompañamiento del labio superior en sentido horizontal con respecto a las cirugías de solo impactación maxilar. Bell y colaboradores<sup>22</sup>, reportaron un seguimiento del 66% en estos mismos puntos cefalométricos en 25 pacientes a los cuales se les realizó osteotomía segmentaria anterior de retroceso maxilar y segmentaria antero-inferior mandibular, lo que demuestra que el acompañamiento del labio superior al incisivo superior es menor en cirugías segmentarias que cuando se realizan cirugías completas de los maxilares.

Otros autores<sup>24, 28</sup> refieren que el acompañamiento del labio superior al tejido duro cuando se realiza cincha nasal y sutura del labio superior con técnica V-Y es diferente a cuando no se hace; debido a que dichos procedimientos condicionan la posición del labio superior. Talebzadeh y colaboradores<sup>31</sup> no hallaron cambios estadísticos significativos en la longitud y grosor del labio superior, luego de cierre con técnica V-Y de la línea media, o el cierre simple continuo luego de 12 meses de cirugía. La literatura no es concluyente acerca de los cambios que se presentan al utilizar diferentes técnicas de cierre labial, en la cirugía Lefort I, en el seguimiento de los tejidos blandos a los tejidos duros.

### **Acompañamiento de los tejidos blandos a los tejidos duros en el maxilar en sentido vertical**

Al evaluar el comportamiento de los tejidos blandos en el sentido vertical, Hack y colaboradores<sup>9</sup> refieren que el acompañamiento de subnasal a ENA fue de 29%. El seguimiento de subnasal a punto A en nuestra investigación fue del 55%. Ambos porcentajes de seguimiento son discordantes, debido a la diferencia en la cantidad de impactación maxilar; aunque en su estudio, no se especifica la cantidad de movimiento. Otro factor que puede ayudar a que los porcentajes

de seguimiento sean diferentes, son los puntos de referencia de los tejidos duros tomados en ambos reportes ENA en el estudio mencionado, mientras que en el nuestro fue el punto A.

Schendel y colaboradores<sup>21</sup>, realizaron impactación maxilar en pacientes con exceso vertical, con seguimiento de 14 meses, y encontraron que el acompañamiento del labio superior al incisivo fue 38%. Jensen y colaboradores<sup>24</sup> en 17 pacientes a los cuales se les realizó impactación y avance maxilar acompañado de cirugía mandibular reportaron alta correlación en el porcentaje de acompañamiento entre la punta nasal y subnasal. En esta investigación se encontró un acompañamiento de 112% entre labio superior al incisivo. La variabilidad en los rangos de seguimiento de tejido blando al tejido duro del maxilar, está influenciada por el diagnóstico y el tratamiento quirúrgico realizado al paciente, además nos identificamos con Lee y colaboradores,<sup>32</sup> cuando refieren que el acompañamiento de los tejidos en sentido vertical son difíciles de predecir y dependen del tejido blando y del efecto gravitacional de los tejidos con el paso de los años. De igual manera, estamos de acuerdo con Jensen y colaboradores,<sup>24</sup> en que la rotación del plano oclusal influye sobre estos puntos.

### **Acompañamiento de los tejidos blandos a los tejidos duros en la mandíbula en sentido horizontal**

En el movimiento horizontal mandibular se encontró diferencia con el estudio de Hack y colaboradores,<sup>9</sup> quienes encontraron en sentido horizontal que el labralis inferior tiene débil correlación con infra-dental e incisivo inferior ( $r = 0,34$ ) sin correlación significativa con el punto B. Sin embargo, nosotros encontramos un alta correlación ( $r = 0,824$ ) de los puntos labralis inferior con cara vestibular del incisivo. Gjorup y colaboradores,<sup>33</sup> describieron los cambios en el perfil de 50 pacientes asociados a osteotomía de retroceso mandibular y al año los porcentajes de seguimiento de tejidos blandos a duros fueron para labralis inferior de 93%. En la literatura no hay consenso respecto al seguimiento del labio inferior al movimiento mandibular, se re-

portan datos con un rango del 26 al 100%;<sup>19, 33, 34, 35, 36</sup> en este estudio el seguimiento del labio inferior fue del 111%. El punto labral inferior es un punto de referencia descrito como impredecible; la variación en los porcentajes reportados en la literatura y los aquí encontrados, se pueden atribuir a factores tales como: el grosor del labio, los cambios posicionales del incisivo inferior por el tratamiento ortodóncico, la dificultad para reproducir la posición relajada del labio durante la toma de la radiografía cefálica lateral, así como la variabilidad individual y el tiempo de seguimiento de la muestra.

Fanibunda,<sup>37</sup> evaluó 33 pacientes luego de la corrección de prognatismo mandibular y encontró que el seguimiento del punto B de tejidos blandos a duros fue del 107% y el pogonion a su correspondiente punto de tejidos duros del 94%, mientras Panichella y colaboradores,<sup>16</sup> hallaron que punto B' y pog' siguieron a su correspondiente punto de tejidos duros en un 96 y 88% respectivamente. Por otro lado Hershey y Smith,<sup>38</sup> en 1974, describieron que por cada milímetro de desplazamiento mandibular hacia atrás, los tejidos blandos tanto del mentón como del labio inferior se desplazaron en 90%. Gjorup y colaboradores,<sup>33</sup> reportaron seguimiento para el pogonion de 91%. Se puede concluir que en la literatura, el seguimiento de los tejidos blandos a los duros, en el punto B y el Pog oscilan en un rango de 80 a 100%. Algunos autores,<sup>9</sup> cuyos pacientes fueron seguidos por más de un año, reportaron disminución en el porcentaje de acompañamiento. Nosotros encontramos un seguimiento del 81 y 68% en dichos puntos similar a lo encontrado en otras investigaciones.

En cirugías de avance mandibular, Iizuka y colaboradores<sup>39</sup>, encontraron que el seguimiento del tejido blando al incisivo inferior fue de 54%, mientras Quast y colaboradores,<sup>11</sup> describen el 38%. Este último autor reportó acompañamiento del 97%, para Pog y Gn y del 87% para Mn. Respecto al punto B, Hack y colaboradores,<sup>9</sup> encontraron después de un año de cirugía que la relación de punto B y pogonion con sus correspondientes puntos de tejidos blandos fue del 100%. Sin embargo, a los cinco años posquirúrgicos, el pogonion muestra un acompañamiento

de solo 27%. Similar resultado encontró Iizuka y colaboradores,<sup>39</sup> los cuales reportaron seguimiento de 100% inicialmente y a los catorce meses fue del 60%. Con estas investigaciones se deduce que el acompañamiento de los tejidos blandos a los tejidos duros en sentido horizontal en la mandíbula esta relacionado con el procedimiento quirúrgico de avance o retroceso, lo que hace que el acompañamiento sea diferente en ambos procedimientos.

### **Acompañamiento de los tejidos blandos a los tejidos duros en la mandíbula en sentido vertical**

Al evaluar el comportamiento de los tejidos blandos en sentido vertical Schendel y colaboradores,<sup>21</sup> en una muestra de treinta pacientes con impactación maxilar y luego de un seguimiento de 14 meses, encontraron que luego de la autorrotación mandibular, el pogonion de tejidos blandos sigue su contraparte de tejidos duros en 100%. Kajikawa,<sup>40</sup> en su estudio de corrección del prognatismo mandibular mediante osteotomía oblicua, reportó acompañamiento del 80% en el punto mentón y 70% cuando se realizó osteotomía sagital de rama mandibular. Gaggl y colaboradores,<sup>41</sup> en pacientes clase III, concluyeron que en sentido vertical el estomion siguió en el 89% a su contraparte de tejidos duros, de igual manera labral inferior 102% y mentón 116%. En nuestro estudio, se encontró que el porcentaje de acompañamiento para los puntos Pog', B', Gn' y Mn' en sentido vertical fueron de: 54, 32, 72 y 92% respectivamente. Este porcentaje de acompañamiento depende de la autorrotación mandibular, del grosor de tejido blando, de la adaptación de los tejidos blandos y de la remodelación ósea luego de dieciocho meses de cirugía. Además podemos concluir que hay mayor acompañamiento en los puntos en los cuales no se realiza la desinserción de los músculos.

### **Comparación del porcentaje de acompañamiento con y sin mentoplastia en sentido horizontal**

En la revisión de la literatura se encontró que la mayoría de los estudios con mentoplastia son realizados en los pacientes clase II. Dolce y colaboradores,<sup>25</sup> reportaron que luego de 2 años de cirugía, el se-

guimiento del punto B y Pogonion fue de 93 y 76%, luego de avance mandibular con mentoplastia y del 82 y 84% en los mismos puntos, sin mentoplastia. Ewing y colaboradores,<sup>42</sup> evaluaron 31 pacientes durante 14 meses de seguimiento, a 17 de ellos les realizaron mentoplastia de avance y a 14 no, encontraron que el punto B y el Pog no tuvieron diferencias significativas entre ambos grupos, sin embargo, hallaron que el punto labralis sí la tuvo: 80% en el grupo sin mentoplastia y 50% en el grupo con mentoplastia. Dolce y colaboradores,<sup>25</sup> en su investigación en pacientes clase II, encontraron seguimiento del punto Li-li de 38% en pacientes a los cuales se les realizó mentoplastia y 26% a los cuales no se les efectuó. En nuestro reporte encontramos cambios significativos cuando se compara el porcentaje de acompañamiento en el punto Pog 100 y 50%, en el punto B, 14 y 112% con mentoplastia y sin ella respectivamente. No observamos cambios significativos en el punto labralis comparando ambos grupos.

La variabilidad en los porcentajes de acompañamiento reportados en la literatura y los aquí encontrados puede ser atribuida a la diferencia en el procedimiento quirúrgico entre los pacientes clase II y III.

Con respecto a los pacientes clase III, algunos autores<sup>43-49</sup> en cirugías de retroceso mandibular sin mentoplastia reportan rangos de acompañamiento de labio inferior de 67 a 100%, en el punto B de 87 a 106 % y en el Pog de 92 a 106%. McCance y colaboradores<sup>50</sup> utilizaron un sistema digital de tercera dimensión y reportaron acompañamiento del 125% en el punto Pog.

Por otro lado, los estudios del acompañamiento de tejidos blandos a tejidos duros en procedimientos quirúrgicos de retroceso mandibular con mentoplastia de avance son pocos. Scheideman y colaboradores<sup>51</sup> realizaron una investigación en pacientes clase III y encontraron acompañamiento del 97% en el punto pogonion. Bell y Dan,<sup>22</sup> en cirugías de avance de mentón acompañadas de cirugía maxilar, reportaron seguimiento del tejido blando del 60%. Gallagher y colaboradores<sup>52</sup> informaron los cambios de tejidos blandos asociados con mentoplastias de avance realizadas en conjunto con impactación del

maxilar en 10 pacientes; reportan seguimiento del pogonion en 90%. Krekmanov y colaboradores,<sup>53</sup> reportaron que el acompañamiento de los tejidos blandos en mentoplastias de avance es de 90 al 100% y que es menos predecible cuando se realiza retroceso o en combinación con reducción vertical.

Al comparar los resultados de esta investigación con lo reportado en la literatura encontramos diferencias en el punto Pog. Con respecto al punto B y labralis no es posible comparar nuestros resultados con otros debido a la falta de estudios que confronten estos puntos cuando se realiza mentoplastia de avance en pacientes clase III. En la literatura no hay consenso acerca del comportamiento del tejido blando cuando se realiza mentoplastia concomitante con retroceso mandibular; la respuesta de los tejidos blandos muestra variación individual y es dependiente de si el procedimiento es realizado solo o en combinación con otra cirugía,<sup>22, 52</sup> además los cambios de los tejidos blandos puede ocurrir independientemente de la remodelación ósea.<sup>54</sup>

Encontramos que en sentido horizontal el punto Pog es la referencia que tiene diferencia significativa en las cirugías de retroceso mandibular al comparar los grupos con mentoplastia y sin ella.

### **Comparación del porcentaje de acompañamiento con mentoplastia y sin ella en sentido vertical**

La literatura es poca con respecto al acompañamiento en sentido vertical de los tejidos blandos a tejidos duros en el mentón. Ewing y colaboradores,<sup>42</sup> en su estudio, no dan valores de acompañamiento en este sentido, sin embargo, refieren que Pog, punto B y Mn de tejidos blandos se encontraron a nivel inferior del hallado prequirúrgicamente en relación con su contraparte de tejidos duros. En nuestro estudio los puntos de referencia con porcentajes de acompañamiento con cambios significativos entre ambos grupos fueron: punto B: 66,4, 9,6%; Pog; 22,3, 75,8%, Gnation; -24,4, 131% mentón; 128,1, 69,8% con mentoplastia y sin ella respectivamente. Estamos de acuerdo con Krekmanov y colaboradores<sup>53</sup> cuando refiere que el acompañamiento de los tejidos blandos del mentón es menos

predecible cuando se realiza retroceso o avance en combinación con reducción vertical. Encontramos que en el plano vertical el punto B es la referencia que tiene diferencia significativa en las cirugías de retroceso mandibular al comparar los grupos con y sin mentoplastia.

Hack y colaboradores<sup>9</sup> refieren en su estudio que aunque los mayores cambios faciales ocurren en el primer año de la cirugía, en su estudio se observó que labralis inferior y subnasal muestran cambio significativo en dirección vertical y horizontal alrededor de los 5 años posquirúrgicos. Ellos dicen que parte de estos cambios en el primer año, se atribuyen a la reducción de la inflamación luego de la cirugía. Davis y colaboradores<sup>54</sup> concluyeron que los factores responsables de la recidiva y la remodelación a largo tiempo no son bien conocidos. Además poco se sabe acerca de los cambios y la remodelación de los vasos sanguíneos, tejido conectivo, epitelio, tejido graso y tejido glandular. Por tanto la falta de similitud en gran parte de los puntos de referencia cefalométricos, entre los porcentajes hallados en nuestro estudio y los reportados por otros, sugiere la necesidad de efectuar otros estudios.

## CONCLUSIONES

- En el plano horizontal los puntos que presentaron alta significación fueron Sn, Ls, St, Li, B, Pog, Gn, Mn y de ellos Li y punto B fueron los que mostraron alta correlación. En el plano vertical los puntos que presentaron alta significación fueron: Sn, Ls, St, Li, B, Pog, Gn, Mn y de ellos St, Gn y Mn fueron los que presentaron alta correlación.
- En los pacientes con mentoplastia y sin ella, en el plano horizontal, se presentó diferencia significativa en el punto B y pogonion.
- En el plano horizontal hay diferencia significativa en la correlación en los pacientes con mentoplastia y sin ella del punto B y Pog. En el plano vertical en los puntos Gn, Pog y Punto B.

Se sugiere efectuar estudios donde los puntos cefalométricos de referencia sean los mismos, para permitir comparar los resultados.

## AGRADECIMIENTO

A la doctora Ángela María Segura Cardona, magíster en Epidemiología y candidata al doctorado de Epidemiología de la Universidad de Antioquia, quien realizó los análisis estadísticos, y al doctor Juan David Arango Uribe, ortodoncista y estudiante del posgrado de Cirugía Oral y Maxilofacial de la Universidad de Antioquia, quien efectuó los trazados cefalométricos y mediciones.

## CORRESPONDENCIA

Francisco Levi Duque S.  
Facultad de Odontología. Universidad de Antioquia  
Medellín, Colombia  
Dirección electrónica: flds@une.net.co

## REFERENCIAS BIBLIOGRÁFICAS

1. Proffit WR, White RP. The need for surgical-orthodontic treatment. En: Proffit WR, White RP. Surgical orthodontic treatment. Estados Unidos: Mosby; 1990. Pp. 2-23.
2. Velásquez J, Radi J. Cambios en la articulación de la palabra en pacientes con oclusión clase III o mordida abierta sometidos a cirugía ortognática. Rev Fac Odont Univ Antioq 2004; 15: 6-15.
3. MacGregor FC. Social and psychological Implications of dentofacial disfigurement. Angle Orthod 1970; 40: 231-233.
4. Reyneke PJ. Basic guidelines for diagnosis and treatment of specific dentofacial deformities. En: Reyneke PJ. Essentials of orthognathic surgery. Chicago: Quintessence; 2003. pp. 151-246.
5. Jaramillo PM, Duque FD. Alteraciones dentofaciales de una paciente clase III y su manejo ortodóncico quirúrgico: reporte de un caso. Rev Fac Odontol Univ Antioq 2005; 17: 98-108.
6. Burstone CG. Cephalometrics for orthognathic surgery. J Oral Surg 1978; 36: 269-277
7. Legan H, Burstone C. Soft tissue cephalometric analysis for orthognathic surgery. J Oral Surg 1980; 38: 744-751.
8. Anderson JP, Joondeph DR, Turpin DL. A cephalometric study of profile changes in orthodontically treated cases ten years out of retention. Angle Orthod 1973; 43: 324-336.
9. Hack AG, Van Otterloo J de M, Nanda R. Long-term stability and prediction of soft tissue changes after Lefort I surgery. Am J Orthod Dentofacial Orthop 1993; 104: 544-555.
10. Barley LJ, Collie FM, White RP. long-term soft tissue changes after orthognathic surgery. Int. J Adult Orthodon Orthognath Sug 1996; 11: 7-18.

11. Quast DC, Biggerstaff HR, and Haley VJ. The short-term and long-term soft-tissue profile changes accompanying mandibular advancement surgery. *Am J Orthod* 1983; 84: 29-36.
12. Downs W. Analysis of the dentofacial profile. *Angle Ortho* 1956; 26: 191-212
13. Mcnamara J Jr. A method of Cephalometric Evaluation. *Am J Orthod* 1984; 84: 449-469
14. Riedel R. An Análisis for orthognathic Surgery. *J Oral Surg* 1980; 38:744-751.
15. Ngan P, Hägg U, Yiu Cynthia. Cephalometric comparisons of Chinese and Caucasian surgical Class III patients. *Int J Adult Orthodon Orthognath Surg* 1997; 12: 177-188.
16. Panichella D, Suzuki S, Cineros G. Soft to hard tissue movement ratios: orthognathic surgery in an hispanic population, *Int J Adult Orthodon Orthognath Surg* 2000; 15: 255-263.
17. Lu CH, Ko EW, Huang CS. The accuracy of video imaging prediction in soft tissue outcome after bimaxillary orthognathic surgery. *J Oral Maxillofac Surg* 2003; 61: 333-42.
18. McDonnell JP, McNeill RW, West RA. Advancement genioplasty: a retrospective cephalometric analysis of osseous and soft tissue changes, *J Oral Surgery* 1977; 35: 640-647.
19. Lines PA, Steinhauser E. Soft Tissue changes in relationship to movement of hard structures in orthonathic surgery. *J Oral Surgery* 1974; 32: 891-896.
20. Dann J, Fonseca J, Bell WH. Soft tissue changes associated whit total maxillary advancement: a preliminary study. *J Oral Surgery* 1976; 34: 19-23.
21. Schendel SA, Eisenfel JH, Bell WH. Epker BN. Superior repositioning of the maxilla: stability and soft tissue relations. *Am J Orthod* 1976; 70: 663-674.
22. Bell WH, Dann JJ. Correction of dentofacial deformities by surgery in the anterior part of the jaws. A study of stability and soft – tissue changes. *Am J Orthod* 1973; 64: 162-187.
23. Radney LJ, Jacobs JD. Soft tissue changes associated with surgery total maxillary intrusion. *Am J Orthod* 1981; 80: 191-212.
24. Jensen AC, Sinclair PM, Wolford LM. Soft tissue changes associated with double jaw surgery. *Am J Orthod Dentofacial Orthop* 1992; 101: 266-273.
25. Dolce C, Hatch J, Vas Sickels J, Rugh J. Five-year outcome and predictability of soft tissue profiles when wire or rigid fixation is used in mandibular advancement surgery. *Am J Orthod Dentofacial Orthop* 2003; 124: 249-256.
26. Shaughnessy S, Mobarak KA, Hogevoid HE, Espelandd L. Long-term skeletal and soft-tissue responses after advancement genioplasty. *Am J Orthod Dentofacial Orthop* 2006; 130: 8-17.
27. Movarak K, Espeland L, Krogstand O, Torstein L. Soft tissue profile changes following mandibular advancement surgery: predictability and long term outcome. *Am J Orthod Dentofacial Orthop* 2001; 119: 353- 367.
28. Carlotti AE, Aschaffenburg PH, Chendel SA. Facial changes associated with surgical advancement of the lip and maxillary. *J Oral Maxillofac Surg* 1986; 44: 593-602.
29. Chew MT. Soft and hard tissue changes after bimaxillary surgery in chinese class III patients. *Angle Orthod* 2005; 75: 959- 963.
30. Houston WJ. The analysis of errors in orthodontic measurements. *Am J Orthod Dentofacial Orthop* 1983; 83: 382-390.
31. Talebzadeh N, Manthony P. Upper lip length alter V\_Y versus continuous close for le Fort I level maxillary osteotomy. *Oral Surg Oral Med Oral Pathol* 2000; 90: 144-146.
32. Lee Dy, Bailey LT, Proffit W. Soft tissue changes after superior repositioning of the maxilla with le Fort I osteotomy: 5 year Follow-up. *Int J Adult Orthodon Orthognath Surg* 1999; 11: 301- 311.
33. Gjorup H, Athanasios E. Soft tissue and dentoskeletal profile changes associated with mandibular setback osteotomy. *Am J Orthod Dentofacial Orthop* 1991; 100: 312-323.
34. HU J, Wang D, Luo S, Chen Y. Differences in soft tissues profile changes following mandibular setbak surgery in chinese men and women. *J Oral Maxillofac Surg* 1999; 57: 1182-1186.
35. Lin SS, Kerr JS. Soft and hard tissue changes in class III patients treated by bimaxillary surgery. *Eur J Orthod* 1998; 20: 25-33.
36. Enacar A, Toroglu S. Analysis of soft tissue profile changes associated with mandibular setback and double surgeries. *Int. J Adult Orthodon Orthognath Sug* 1999; 14: 27-35.
37. Fanibunda K. changes in the facial profile following correction for mandibular prognathism. *Br J Oral Maxillofac Surg* 1989; 27: 277-286.
38. Hershey HG, Smith LH. Soft-tissue change associated with surgical correction of the prognathic mandible. *Am J Orthod Dentofacial Orthop* 1974; 65: 483-502.
39. Iizuka T, Eggensperger N, Smolka W, Thüer U. Analysis of soft tissue profile changes after mandibular advancement surgery. *Oral Surg Oral Med Oral Pathol Oral Radiol Endod* 2004; 98: 16 – 22.
40. Kajikawa Y. Changes in soft tissue profile after surgical correction of skeletal class III malocclusion. *J Oral Surg* 1979; 37: 167-174.
41. Gaggi A, Günter G, Karcher H. Changes in soft tissue profile after sagittal split ramus osteotomy and retropositioning of the mandible. *J Oral Maxillofac Surg* 1999; 57: 542-546.
42. Ewing M, Ross RB. Soft tissue response to mandibular advancement and genioplasty. *Am J Orthod Dentofac Orthop*. 1992; 101:550-555.
43. Bjork N, Eliasson S, Victorin L. Changes of facial profile after surgical treatment of mandibular protrusion. *Scand J Plast Reconstr Surg* 1971, 5. 41.46.

44. Robinson SW, Speidel TM, Isaacson RJ, Worms FW. Soft tissue profile changes produced by reduction of mandibular prognathism. *Angle Orthod* 1972; 42: 227-235.
45. Suckiel JM, Kohn MW. Soft tissue changes related to the surgical management of mandibular prognathism. *Am J Orthod* 1978; 73: 676-680.
46. Willmot DR. Soft tissue profile changes following correction of Class III malocclusion by mandibular surgery. *Br J Orthod* 1981; 8:175-181.
47. Lew KK, Loh FC, Yeo JF. Evaluation of soft tissue profile following intraoral ramus osteotomy in Chinese adult with mandibular prognathism. *Int J Adult Orthod Orthognath Surg* 1990; 5: 189-197.
48. Ingervall B, Thuer U, Vuillemin T. Stability and affect on the soft tissue profile on mandibular setback with sagittal split osteotomy and rigid internal fixation. *Int J adult orthodon Orthognath Surg* 1995; 10: 15-25.
49. Chunmanechote P, Friede H. Mandibular setback osteotomy: facial soft tissue behaviour and possibility to improve the accuracy of the soft tissue profile prediction with the use of a computerized cephalometric program: quick cephalometric image program. *Clin Orthod Res* 1999; 2: 85-98.
50. McCance Am, Moss JP, Fright WR, James DR, Linney AD. A three dimensional analysis of soft and hard tissue changes following bimaxillary orthognathic surgery in skeletal III patient. *Br J Oral Maxillofac Surg* 1992; 30: 305-311.
51. Scheideman GB, Legan HL, Bell WH. Soft tissue changes with combined mandibular setback and advancement genioplasty. *J Oral Surg* 1981; 39: 505-509.
52. Gallagher DM, Bell WH, Storum KA. Soft tissue changes as with advancement genioplasty performed concomitantly with superior positioning of maxilla. *J Oral Maxillofac Surg* 1984; 42: 238-242.
53. Krekmanov KF, Kahnberg. Soft tissue response to genioplasty procedures. *Br J Oral Maxillofac Surg* 1992; 30: 87-91.
54. Davis H, Davis LC, Daly BW. Long term Bony and soft tissue stability following advancement genioplasty. *J Oral Maxillofac Surg* 1988; 46: 731-773.